



## 超声诊断报告单

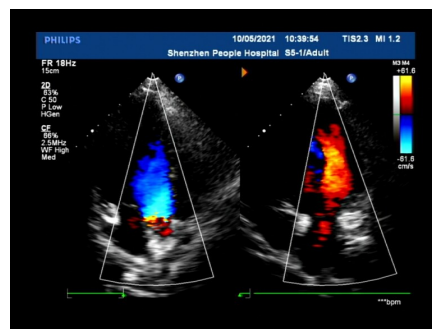
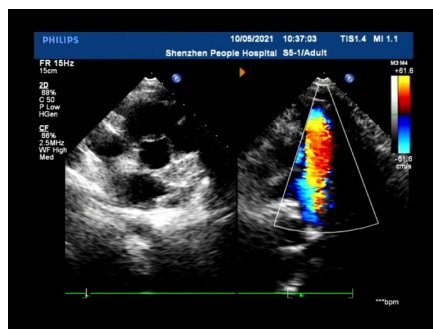
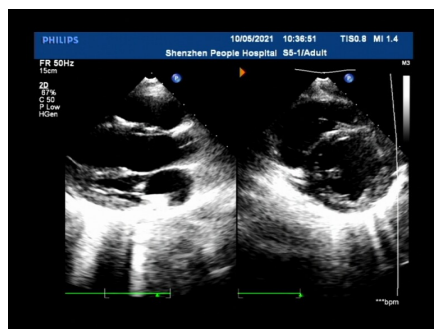16801167

姓名: Proband 2

门诊号:

住院号:

检查部位: 超声心动图检查 (心脏彩超)



AO	23-22 mm	MV:E/A	1.06/0.72 m/s	AV	1.17 m/s	FS	36 %
LA	30 mm	TV:E/A	0.45/0.31 m/s	PV	0.84 m/s	EF	66 %

### 超声所见:

主动脉与肺动脉内径正常。

各心腔不大; 室间隔与左室壁不厚, WMSI: 各室壁未见明显运动异常 (WMSI=1)。

各瓣膜形态及活动良好。

房间隔及室间隔连续完整。

心包腔未见明显液性暗区; 下腔静脉呼气末内径 $<2.1\text{cm}$ , 呼吸变化率 $>50\%$ , 估测RAP=3mmHg。

多普勒成像: 二尖瓣及三尖瓣见少量反流信号, 三尖瓣反流峰值压差16mmHg, 估测PASP=19mmHg。

组织多普勒成像: 二尖瓣环内侧 $E' = 8.38\text{cm/s}$ ; 外侧 $E' = 10.8\text{cm/s}$ 。

### 超声诊断:

二尖瓣、三尖瓣少量反流;

静息状态下未见明显室壁运动异常;

心功能正常。

书写医生: 刘倩

刘倩

检查医生: 刘倩

刘倩

诊断时间: 2021-10-05 11:35:47